中药内服外敷联合胫骨横向骨搬运术治疗糖尿病足临床效果

谢成安 李咏和
(山西医科大学汾阳学院，山西 吕梁 032299)

摘 要：本研究旨在探讨中药内服外敷联合胫骨横向骨搬运术治疗糖尿病足的临床效果。通过观察吕梁市中医院骨一科2022年10月至2023年10月共14例采用中药内服外敷联合胫骨横向骨搬运术治疗的糖尿病足患者的疼痛视觉模拟评分法(VAS)、患肢足部皮温、超敏C反应蛋白(hs-CRP)、手术前后患肢的动脉血管造影、糖尿病足的痊愈率及患肢的截肢情况等指标，分析其临床疗效，发现该治疗方案取得了良好的疗效，患肢痊愈率、保肢率较高。因此，中药内服外敷联合胫骨横向骨搬运术是一种可行的治疗方法，能够显著减轻患者的心理创伤和经济负担，提高患者的生活质量。

关键词：糖尿病足；中药治疗；胫骨横向骨搬运术
中图分类号：R45 **文献标识码：**A **文章编号：**3006-0036(2024)01-0026-04
DOI:10.62022/FMR.issn3006-0036.2024.01.009

Clinical Effect of Internal and External Application of Traditional Chinese Medicine Combined With Transverse Bone Transfer of Tibia on Diabetes Foot

XIE Cheng-an, LI Yong-he
(Fenyang College, Shanxi Medical University, Lvliang, Shanxi 032299)

Abstract: The purpose of this study was to explore the clinical effect of the treatment of diabetes foot with oral and external application of traditional Chinese medicine combined with transverse bone transfer of tibia. Through observing the pain visual analogue scale (VAS), skin temperature of affected limbs and feet, high-sensitivity C-reactive protein (hs CRP), arteriography of affected limbs before and after hand surgery, recovery rate of diabetes feet, amputation of affected limbs and other indicators of 14 patients with diabetes feet who were treated by oral administration and external application of traditional Chinese medicine combined with tibial transverse bone transfer from October 2022 to October 2023 in the First Department of Orthopedics of Luliang Hospital of Traditional Chinese Medicine, the clinical efficacy was analyzed, It was found that the treatment plan achieved good therapeutic effects, with a high recovery rate and limb preservation rate for the affected limb. Therefore, the combination of traditional Chinese medicine oral administration and external application with tibial lateral bone transport is a feasible treatment method, which can significantly reduce the psychological trauma and economic burden of patients, and improve their quality of life.

Keywords: diabetes foot; traditional chinese medicine treatment; tibial lateral bone transfer surgery

糖尿病足作为一种常见的糖尿病慢性并发症，给患者带来了极大的痛苦和生活负担[1]。它不仅会导致患者出现足部感染、溃疡甚至截肢，还会增加患者的死亡风险。因此，寻求一种安全有效的治疗方法对于提高糖尿病足患者的生存质量具有重要意义[2]。传统的治疗方法多依赖于药物治疗和外科手术，但这些方法往往效果有限，且可能会带来一系列的副作用和并发症。随着中医药治疗糖尿病足的研究不断深入，中药内服外敷联合胫骨横向骨搬运术的治疗方法逐渐受到临床医生的关注[3]。该治疗方法结合了中药的内服调理和外敷消炎止痛的特点，与胫骨横向骨搬运术相结合，旨在从内外两个方面促进患者的康复。在临床实践中，这种综合治疗方法显示出良好的治疗效果，不仅能有效控制糖尿病足的症状和并发症，还能改善患者

收稿日期：2023年11月28日
作者简介：谢成安，硕士研究生，研究方向为创伤骨科；李咏和，硕士研究生，研究方向为创伤骨科。

的生活质量。本文将详细介绍中药内服外敷联合胫骨横向骨搬运术治疗糖尿病足的临床应用,分析其治疗效果,并探讨其潜在的作用机制,以期为糖尿病足患者提供更为科学、有效的治疗方案。

1 糖尿病足的成因及症状

糖尿病足是糖尿病患者后期常见的并发症,由于患者下肢远端的血管、神经等发生病变,导致足部出现溃疡、感染、坏死,且长时间不愈。该疾病的症状随病情进展而逐渐加重,包括神经感觉异常、足部感觉冰凉、麻木、疼痛等[4]。

1.1 糖尿病足的成因

糖尿病足是一种常见的并发症,其成因主要包括神经病变、血管病变和感染三个方面。首先,神经病变是糖尿病足发生的重要原因之一。高血糖状态会对神经系统造成损害,导致感觉减退或消失,使得患者无法及时感知足部的异常情况,例如疼痛、温度变化等。这就使得患者容易忽略足部的问题,进而导致糖尿病足的发生[5]。其次,血管病变也是引发糖尿病足的重要原因之一。高血糖状态会对血管造成损害,导致血液循环障碍,使得足部无法得到足够的营养和氧气。这样一来,足部组织容易发生溃疡和坏疽,进而引发糖尿病足的发生。最后,感染也会加剧糖尿病足的症状。糖尿病患者足部的感染可以由多种原因引起,比如皮肤破损、细菌侵入等。感染不仅会加重糖尿病足的症状,还可能导致治疗难度加大,甚至危及患者的健康。

1.2 糖尿病足的症状

糖尿病足是一种严重的并发症,其症状主要包括足部皮肤温度异常、足部疼痛、足部溃疡和坏疽。首先,足部皮肤温度异常。由于神经病变和血液循环障碍,患者可能会感到足部皮肤温度异常,或者出现皮肤颜色变化;其次,足部疼痛。由于神经病变和血液循环障碍,患者可能会感到足部疼痛。这种疼痛可能会在行走或站立时加重;再次,足部溃疡。糖尿病患者足部可能会出现溃疡,这通常是由于皮肤破损引起的。溃疡可能会逐渐扩大,并伴有疼痛和感染症状。最后,坏疽。坏疽是糖尿病足的严重症状,通常是由于血液循环障碍和感染共同作用引起的。坏疽会导致足部组织坏死,并伴有剧烈疼痛。

因此,糖尿病患者一旦出现足部皮肤温度异常、疼痛、溃疡或坏疽等症状时,应及时就医,接受专业治疗和管理,以避免病情恶化,减轻痛苦,保护足部健康。预防糖尿病足的发生也是至关重要的,包括控制血糖、定期检查足部情况、保持足部清洁和干燥等措施。

2 糖尿病足的治疗方式

糖尿病足是糖尿病患者常见的严重并发症,需要综合治疗。治疗方式主要包括药物治疗、手术治疗和中医治疗。药物治疗是控制糖尿病的关键,包括口服药和胰岛素注射,以维持血糖水平在正常范围内。同时,药物治疗也包括改善血液循环和抗感染。手术治疗则是在严重情况下进行的选择,包括溃疡清创术和截肢术等,以去除坏死组织和预防感染扩散。而中医治疗则是通过中药内服外敷等方法来改善患者的症状和促进伤口愈合。

中药内服外敷是中医治疗的一种常见方法,通过中药的内服和外敷来调理患者的身体。内服中药可以调节体内代谢,改善微循环,增强免疫力,从根本上控制糖尿病的发展。外敷中药则可以直接作用于患处,促进伤口愈合,缓解疼痛和炎症。中药治疗糖尿病足是一个综合调理过程,需要根据患者的具体情况选用合适的药物和方法,同时结合饮食调理和生活习惯改变,以达到最佳治疗效果。综合而言,治疗糖尿病足需要综合运用各种治疗手段,包括药物治疗、手术治疗和中医治疗。每种治疗方式都有其独特的优势和适应症,医生会根据患者的具体情况制定个性化的治疗方案。同时,患者在接受治疗的过程中也需要积极配合,保持良好的生活习惯和饮食习惯,定期复查并咨询医生,以确保治疗效果和预防并发症的发生。

胫骨横向骨搬运术作为一种手术治疗方法,常用于糖尿病足患者。该手术通过移植健康组织来修复患者受损的部位,以促进组织愈合和恢复功能。首先,通过微创介入治疗如球囊扩张介入术、支架成形

术等来疏通血管,改善血液循环。然后,进行胫骨横向骨搬运术,将健康的骨组织移植到患者受损的部位,促进骨折愈合和恢复功能。这种手术治疗方法可以有效减少患者的疼痛,改善步态,预防溃疡和截肢的发生。其次,搭桥手术也称为血管旁路手术,通过搭建血管旁路,改善血液供应,预防坏死组织的形成,是另一种常见的手术治疗方式。最后,胫骨横向骨搬移微血管再生术也是一种有效的选择。这种手术从患者小腿取出一小块胫骨,并每天缓慢横向拉伸1mm,以形成大量的骨痂。骨痂生长时伴随毛细血管的重建,从而提高足部血液供应量。胫骨横向骨搬移微血管再生术基于"张力-应力法则"和自然重建再生理论,其原理是为活体组织提供持续、稳定的缓慢牵伸力,以刺激或激活局部骨、软组织和血管的再生和活跃生长。这种治疗方法能改善组织微循环,恢复肢体供血、供氧,从而达到促进糖尿病足创面愈合的作用。

3 中药内服外敷联合胫骨横向骨搬运术治疗糖尿病足的临床效果

研究表明,采用中药内服外敷联合胫骨横向骨搬运术(图1)治疗糖尿病足在临床上取得了良好的效果。疼痛视觉模拟评分法(VAS)、患肢足部皮温、超敏C反应蛋白(hs-CRP)、手术前后患肢的动脉血管造影、糖尿病足的痊愈率及患肢的截肢情况等指标的观察和分析显示,这种治疗方法对糖尿病足患者的症状有显著的改善。

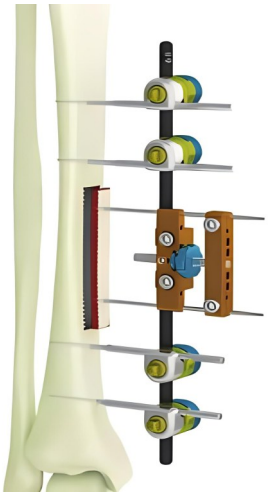

图1 胫骨横向骨搬运术

首先,研究发现,患者在接受中药内服外敷联合胫骨横向骨搬运术治疗后,疼痛得到了明显的缓解。糖尿病足患者常常伴随着足部疼痛的症状,而本研究结果表明,采用这种治疗方法后,患者的疼痛减轻了,这将极大地改善患者的生活质量,使他们能够更好地进行日常活动。其次,足部皮温得到了改善。由于糖尿病足患者的血管和神经受损,导致足部皮肤温度异常。而通过中药内服外敷联合胫骨横向骨搬运术治疗后,患者足部皮温有所改善,这表明治疗有助于促进局部血液循环和神经功能的恢复。此外,超敏C反应蛋白(hs-CRP)水平下降。研究结果显示,接受治疗后患者的超敏C反应蛋白水平有所下降。这表明治疗有助于减轻炎症反应,从而有利于创面愈合和组织修复。另外,手术后患肢的动脉血管造影显示血流情况良好。这意味着手术能够有效地改善患者患肢的血液供应情况,有利于组织的修复和愈合。

最重要的是,研究还发现,糖尿病足的痊愈率较高,患肢的截肢情况明显减少。这说明中药内服外敷联合胫骨横向骨搬运术治疗对糖尿病足患者的治愈效果显著,能够有效地保住患者的肢体,减少截肢的发生。因此,中药内服外敷联合胫骨横向骨搬运术治疗糖尿病足的临床效果显著。这种治疗方法不仅可以改善患者的疼痛症状,还有助于恢复足部皮肤温度正常、降低炎症反应、改善血液供应,进而提高糖尿病足的痊愈率并减少截肢情况的发生。这一研究为糖尿病足的治疗提供了新的思路,为临床实践提供了有益的指导,对于改善患者的生活质量具有重要意义。这项研究结果表明中药内服外敷联合胫骨横向骨搬运术是一种安全有效的治疗选择,能够为糖尿病足患者带来积极的临床效果,值得在临床实践中推广应用。

4 结论

糖尿病足是一种严重的并发症,给患者的生活和健康带来了一定程度的影响。针对这一疾病,中药内服外敷联合胫骨横向骨搬运术作为一种新的治疗方法显示出了良好的临床效果。通过内服中药调理患者的整体身体状况,外敷中药直接作用于患处,再结合胫骨横向骨搬运术来重建患处的骨骼结构,取得了

良好的治疗效果，不仅可以促进伤口愈合和组织修复，还可以有效地保住患者的肢体，提高患者的生活质量。

参考文献：

[1]吴晓均，谭显春，陈兴爱等.胫骨横向骨搬移术治疗糖尿病足的疗效及对微循环的影响[J].西部医学，2023，35(12)：1847-1851.

[2]Yanling W ，Bang L ，Yinzhen P , et al.Risk factors for diabetic foot ulcers mortality and novel negative pressure combined with platelet-rich plasma therapy in the treatment of diabetic foot ulcers[J].Frontiers in Pharmacology,2022.

[3]李婷，闫艳.快速康复护理模式在Ilizarov胫骨横向骨搬移术治疗糖尿病足中的应用效果[J].临床医学研究与实践，2023，8(34)：165-168.

[4]S N ，P W ，O R , et al.Reply to Aragón-Sánchez et al. Conservative Surgery and postoperative antibiotics guided by bone biopsies for diabetic foot osteomyelitis. Comments on Nguyen S, et al. Conservative surgical treatment for metatarsal osteomyelitis in diabetic foot experience of two French centres.[J]. Diabetes/metabolism research and reviews,2022,38(7):e3569-e3569.

[5]Javier A ，Gerardo V ，Eugenia M L , et al.Conservative surgery and postoperative antibiotics guided by bone biopsies for diabetic foot osteomyelitis. Comments on Nguyen S, et al. conservative surgical treatment for metatarsal osteomyelitis in diabetic foot: Experience of two French centres.[J].Diabetes/metabolism research and reviews,2022,38(7):e3566-e3566.

[6]王清玉，杨琪，仰震宇.胫骨横向骨搬运技术结合补肾活血颗粒治疗气虚血瘀型糖尿病足30例[J].福建中医药，2023，54(10)：56-58.

[7]张德林，胡彦伟.中药配合胫骨横向骨搬运治疗气阴两虚挟瘀证糖尿病足患者的临床疗效观察[J].世界中西医结合杂志，2023，18(05)：1001-1006.

[8]张文俊.胫骨横向骨搬运术治疗Wagner 3～4级老年糖尿病足的临床评价[J].医学理论与实践，2021，34(17)：3023-3025.

[9]苏彩凤，张仕锋，刘明辉等.分析Wagner 3、4期糖尿病足患者应用胫骨横向骨搬运术治疗的临床效果[J].实用糖尿病杂志，2020，16(02)：55-56.

[10]覃承诃，周春豪，张红安等.胫骨横向骨搬运技术治疗糖尿病足疗效观察[J].中国矫形外科杂志，2019，27(19)：1809-1812.

[11]李宏烨，尤加省，刘超等.胫骨横向骨搬运术治疗糖尿病足溃疡的疗效[J].中国修复重建外科杂志，2019，33(01)：23-27.

[12]刘增兵，黄永军，刘晓春等.胫骨横向骨搬运术治疗Wagner 3、4期糖尿病足的临床观察[J].中国骨与关节损伤杂志，2018，33(08)：886-887.

[13]Wang Y ，Liu Z ，Liu G , et al. Network-based pharmacological analysis of the molecular mechanism of Gong Ying detoxification lotion with soaking agent in the treatment of diabetic foot ulcers[J]. Pharmacological Research - Modern Chinese Medicine,2022,3.